



Perimetria automatizzata e polarimetria laser nella valutazione delle fibre ottiche nell'adenoma ipofisario

Milano G., Bordin M., Maceri C., Lanteri S., Raimondi M., Colombo M.,
Bossolesi L., Briola A., Rossi G.C.

*Clinica Oculistica, Università degli Studi di Pavia, Fondazione IRCCS
Policlinico San Matteo, Pavia, Italia*

INTRODUZIONE

L'adenoma ipofisario è un tumore benigno che origina nell'ipofisi anteriore. Questo tumore è relativamente comune e rappresenta il 10-15% di tutte le neoplasie primitive intracraniche. Può presentarsi a qualsiasi età, ma colpisce di solito soggetti di età compresa tra i 30 e 50 anni ed è raro prima della pubertà. I tumori ipofisari possono variare per ciò che riguarda le dimensioni, l'ormone secreto (che dà origine a diverse sindromi endocrine), l'aggressività e l'invasività. A causa degli stretti rapporti anatomici che intercorrono tra il chiasma ottico e l'ipofisi, il sintomo clinico oculistico che si evidenzia più frequentemente è un disturbo del campo visivo che può orientare nella diagnostica clinica. Le alterazioni perimetriche, definite Sindromi Chiasmatiche, sono precoci rispetto ad altre alterazioni funzionali oculari.

Altri sintomi precoci possono essere: disturbi della motilità oculare e anomalie della visione dei colori. Sintomi più tardivi comprendono: riduzione dell'acuità visiva, perdita del senso stereoscopico e comparsa di disturbi della motilità pupillare (che si manifesta con midriasi unilaterale).

Nella valutazione oculistica dei pazienti con adenoma ipofisario ci siamo proposti di:

- Verificare le conseguenze funzionali dell'adenoma sull'apparato visivo per mezzo della valutazione dell'acuità visiva e dello studio automatizzato del campo visivo.
- Verificare le conseguenze strutturali dell'adenoma sull'apparato visivo misurando lo spessore dello strato delle fibre nervose retiniche mediante polarimetria laser.
- Verificare l'effetto dell'asportazione chirurgica dell'adenoma sulla funzione visiva e sulle fibre nervose.
- Verificare se età e sesso del paziente oppure grado e stadio dell'adenoma possono influenzare il decorso post-operatorio.

MATERIALI E METODI

Pazienti

Sono stati inclusi nello studio 26 pazienti, 13 femmine e 13 maschi, con un'età media di anni 50 ± 17.9 , affetti da adenoma ipofisario e candidati all'intervento chirurgico di asportazione per via endoscopica. I pazienti sono stati inviati alla nostra osservazione dalla Clinica Neurochirurgica dell'Università di Pavia Fondazione I.R.C.C.S Policlinico S. Matteo secondo il protocollo del gruppo interdisciplinare per il trattamento endoscopico della patologia ipofisaria e del basicranio. L'adenoma

ipofisario di ciascun paziente è stato valutato secondo la classificazione neuroradiologica di Hardy modificata secondo Wilson dai colleghi della Clinica Neuroradiologica. Tutti i 26 pazienti sono stati sottoposti ad una visita oculistica pre-operatoria in cui è stata effettuato: misurazione dell'acuità visiva, esame obiettivo del segmento anteriore e del segmento posteriore, tonometria, pachimetria ad ultrasuoni, studio del campo visivo, polarimetria laser delle fibre nervose con GDx-VCC e, solo in presenza di sintomatologia, studio della motilità oculare. I pazienti sono poi stati rivalutati a distanza di 1, 3, 6, 12 mesi dopo l'intervento chirurgico. A distanza di 1 e 6 mesi sono stati ripetute tutte le valutazioni oculistiche pre-operatorie, mentre nei controlli a distanza di 3 e 12 mesi la polarimetria laser delle fibre nervose con GDx-VCC non è più stata effettuata. La pachimetria ad ultrasuoni è stata eseguita una sola volta nella visita pre-operatoria. Per quei pazienti i cui parametri oculistici sono risultati nella norma già nella visita pre-operatoria e confermati al primo e al terzo mese i controlli sono stati sospesi. Sono stati esclusi dallo studio i pazienti che presentavano patologie retiniche o del nervo ottico e che potevano influenzare i risultati dell'esame perimetrico.

Valutazione dell'acuità visiva

Viene valutata con gli ottotipi di Snellen. La riduzione dell'acuità visiva è causata dall'interessamento delle fibre maculari e si manifesta come sintomo tardivo.

Esame obiettivo del segmento anteriore e del segmento posteriore

Questo esame viene effettuato con l'ausilio della lampada a fessura ed è stato utilizzato per evidenziare eventuali patologie oculari concomitanti quali presenza di opacità dei mezzi diottrici o patologie retiniche che possono influenzare i precedenti parametri.

Tonometria

Per tonometria s'intende la rilevazione del tono istantanea, possibilmente con una tecnica che induca una variazione minima nella condizione pressoria esistente. La presenza di un tono oculare elevato può far sospettare una neuropatia ottica glaucomatosa e pertanto un'origine diversa della lesione. La pressione intra-oculare è normalmente compresa tra i 10 e 20 mmHg. Oltre tale valore, o quando la differenza tra i due occhi supera i 3 mmHg, la pressione è considerata patologica. Lo strumento utilizzato nel nostro studio è il tonometro di Goldmann.

In questo studio l'esame tonometrico è stato eseguito soltanto per escludere la possibile presenza di un danno al nervo ottico di origine glaucomatosa.

Pachimetria ad ultrasuoni

Questo esame serve per misurare lo spessore corneale, che può modificare il valore della pressione oculare rilevata. È un'ecografia ad altissima risoluzione, in cui vengono inviati e riflessi degli ultrasuoni. Si utilizzano delle sonde ad elevata frequenza (12 MHz), la misurazione appare in tempo reale sul display digitale in millesimi di mm insieme alla tolleranza che, per essere attendibile, non deve superare il millesimo di mm. Si effettua instillando prima alcune gocce di anestetico. Conoscendo la velocità (1640 m/sec) e il tempo impiegato per la riflessione, lo strumento calcola lo spessore corneale, che può variare tra i 500 e i 650 μm . I pachimetri sono dotati di una funzione di autocontrollo (*trigger*): non si ha la registrazione se la sonda non è perpendicolare alla cornea o se oltrepassa un determinato angolo di inclinazione (7°). Questo sistema serve per evitare misurazioni oblique e quindi artificialmente più elevate. Se la cornea che misuriamo ha uno spessore inferiore ai 550 μm avremo una sottostima della pressione

intraoculare. Se la cornea, invece, ha uno spessore superiore ai 550 μm avremo una sovrastima della IOP (pressione intra-oculare). Ogni 10 μm di differenza dal valore di spessore normale abbiamo una sotto/sovrastima della IOP di un valore variabile tra 0.2 e 0.7 mmHg. In questo studio l'esame pachimetrico è stato eseguito soltanto per escludere la presenza di un danno di origine glaucomatosa.

Valutazione del campo visivo

Il campo visivo è l'esame oculistico più significativo nella valutazione dell'interessamento delle vie ottiche in presenza di neof ormazione ipofisaria. In questo studio abbiamo utilizzato la perimetria cinetica automatizzata e, per quei pazienti il cui campo visivo ha evidenziato dei difetti entro i 30° centrali, la perimetria statica automatizzata. Per tutti i pazienti abbiamo usato gli stessi parametri nella programmazione dello strumento.

La perimetria cinetica automatizzata prevedeva:

- Dimensione mira I
- Intensità mira 4
- Velocità mira 4
- Meridiani analizzati 0°, 30°, 60°, 90°, 120°, 150°, 180°, 210°, 240°, 270°, 300°, 330°.

Per ottenere una maggiore attendibilità del risultato dell'esame abbiamo alternato le presentazioni scegliendo meridiani non successivi.

Per campi visivi inferiori ai 30° abbiamo eseguito la perimetria statica automatizzata, programma 24-2 o 30-2 strategia Sita Standard, a seconda della collaborazione del paziente.

Per quei pazienti che hanno effettuato lo studio del campo visivo pre-operatorio in altra sede i controlli successivi del campo visivo sono stati effettuati utilizzando la stessa strategia d'esame.

Polarimetria laser delle fibre nervose con GDx-VCC

La polarimetria a scansione laser delle fibre nervose con GDx-VCC è servita per valutare l'eventuale perdita anatomica di fibre nervose conseguente alla compressione delle stesse a livello chiasmatico. Lo strumento misura il ritardo con cui i raggi di luce polarizzata vengono rilevati dopo essere stati riflessi dal fondo oculare. Tale ritardo dipende dalla presenza di strutture birifrangenti, presumibilmente i microtubuli contenuti nelle fibre nervose, e risulta essere proporzionale allo spessore dello strato di fibre attraversato dalla luce. Il ritardo rilevato viene trasformato in una misura di spessore. Tale misurazione viene effettuata in una banda concentrica alla testa del nervo ottico ampia 10 pixel ad una distanza di 1.75 diametri da esso. I parametri normalmente forniti dallo strumento sono funzionali alle caratteristiche del danno glaucomatoso in quanto danno principalmente un'analisi di RNFL (*Retinal Nerve Fibre Layer*) dei settori superiori ed inferiori. Tuttavia è possibile ricavare da un file generato dallo strumento anche la misurazione di spessore di RNFL nei settori nasali e temporali. In particolare è possibile ottenere i dati delle fibre nasali e soprattutto nasali-inferiori che presumibilmente sono quelle precocemente e prevalentemente interessate dall'adenoma ipofisario in sede chiasmatica.

Studio della motilità oculare

Lo studio della motilità oculare è stato effettuato esclusivamente per quei pazienti con sintomatologia positiva per la diplopia. Infatti l'invasione, da

parte dell'adenoma ipofisario, del seno cavernoso e l'interessamento del III, IV e VI nervo cranico, possono determinare paralisi dei muscoli oculari estrinseci parziale o completa. Anche le branche oftalmica e mascellare del V nervo cranico possono essere interessate determinando parestesie e dolore nei rispettivi territori di distribuzione.

RISULTATI

Sono stati inclusi nello studio 26 pazienti, 13 maschi e 13 femmine, con un'età media di anni $50 \pm 17,9$. Dei 26 pazienti 5 presentavano un adenoma di grado 1, 12 di grado 2, 5 di grado 4 e per 4 pazienti non è stato possibile effettuare la classificazione. Per quanto riguarda lo stadio, 6 pazienti presentavano un adenoma in stadio A, 9 in stadio B, 5 in stadio C, e per 6 pazienti non è stato possibile effettuare la classificazione. Soltanto 3 pazienti erano affetti da Microadenoma (Pz N. 6-15-25), i restanti 23 da macroadenoma.

Su 26 pazienti 7 presentavano un'acuità visiva inferiore nella valutazione pre-operatoria rispetto al primo controllo post-operatorio (Pz N. 3-10-11-17-23-24-25). Solo un paziente (Pz N. 18) presentava un'acuità visiva maggiore nella valutazione pre-operatoria rispetto a quella post-operatoria (dato scarsamente significativo tenendo in considerazione la normalità degli altri parametri valutati). I restanti pazienti presentavano un'acuità visiva di 10/10 in tutte le valutazioni oculistiche effettuate.

Su 26 pazienti 10 presentavano un deficit del campo visivo nella valutazione pre-operatoria (Pz N. 8-10-11-16-17-19-21-22-23-24) di cui 6 un'emianopsia bitemporale, 3 un'emianopsia temporale unilaterale, 1 una quadrantopsia unilaterale. 4 di questi presentavano un deficit anche nel primo controllo post-operatorio (Pz N. 11-16-17-24). Nel paziente 11

l'emianopsia è regredita in quadrantopsia al primo controllo per poi normalizzarsi nel controllo successivo. Nei pazienti 16 e 17 l'emianopsia è solo parzialmente regredita persistendo il deficit nei controlli successivi. Nel paziente 24 l'emianopsia è rimasta tale ma mancano ancora i controlli successivi al primo post-operatorio. Solo un paziente (Pz N. 1) presentava un CV normale alla valutazione pre-operatoria e un CV alterato al primo controllo post-operatorio (emianopsia omonima) normalizzatosi nei controlli successivi. Si suppone che questa alterazione possa essere correlata verosimilmente ad una complicanza legata all'intervento poi risoltasi nel tempo.

Nelle figure 1, 2 e 3 sono rappresentati i campi visivi di un paziente che evidenziano la regressione del difetto perimetrico in seguito all'asportazione dell'adenoma ipofisario.

Su 26 pazienti 3 presentavano un esame GDx persistentemente alterato correlabile alle alterazioni perimetriche (Pz N. 16-21-24). Un solo paziente presentava un esame GDx alterato ma non correlabile alle alterazioni perimetriche (Pz N. 15).

Su 7 pazienti con un'acuità visiva alterata nella valutazione pre-operatoria 5 presentavano anche un campo visivo alterato. Un solo paziente (Pz N. 24) presentava anche un GDx alterato. L'acuità visiva si è normalizzata in tutti i casi, il campo visivo è rimasto patologico in 2 pazienti su 5 (compreso il Pz N. 24). Gli altri pazienti che presentavano un campo visivo alterato nella valutazione pre-operatoria, non riportavano alterazioni dell'acuità visiva.

Le associazioni dell'acuità visiva con il grado e lo stadio dell'adenoma ipofisario non sono risultate statisticamente significative.

Le associazioni tra le alterazioni del campo visivo con il grado e lo stadio dell'adenoma ipofisario sono risultate statisticamente significative (*Fisher's*

exact test, $p=0.012$ e 0.008). Infatti all'aumentare del grado e dello stadio aumenta la probabilità di riportare un difetto campimetrico (OR (grado)=2.5; OR (stadio)=4.5).

Il miglioramento dell'acuità visiva (da valori $<10/10$ a $10/10$) evidenziato nel post-operatorio è risultato statisticamente significativo (*McNemar test*, $p=0.038$).

Il miglioramento del campo visivo (scomparsa e riduzione dell'ampiezza del difetto emi o quadranoptico) è risultato ugualmente significativo (*McNemar test*, $p=0.026$).

Il recupero dell'acuità visiva nel post-operatorio non è sembrato essere favorito dall'età del paziente (\leq o >50 anni) ma piuttosto dal sesso, essendo significativamente migliore nell'uomo piuttosto che nella donna. Anche il grado e lo stadio dell'adenoma asportato non hanno mostrato di influenzare il recupero visivo.

La normalizzazione o perlomeno la riduzione d'ampiezza del difetto perimetrico hanno mostrato, invece, di essere favorite dall'età del paziente e dallo stadio della neoplasia. In particolare pazienti di età più avanzata (>50 anni) e con macroadenomi con maggiore estrinsecazione extrasellare (stadio C) hanno mostrato trarre il maggior giovamento dall'intervento chirurgico. In relazione al campo visivo, sesso dei pazienti e grado dell'adenoma non hanno mostrato di influenzare in modo positivo l'andamento post-operatorio.

DISCUSSIONE

L'adenoma ipofisario rappresenta il 10-15% di tutte le neoplasie primitive intracraniche. La sua presentazione è estremamente polimorfa per quanto riguarda la dimensione, l'ormone secreto e l'invasività. Una prima distinzione di notevole rilevanza clinica è la classificazione in micro e

macroadenoma. I microadenomi sono tumori di piccole dimensioni (<1 cm), per lo più secernenti, e che per tale ragione vengono generalmente diagnosticati più precocemente a seguito della sintomatologia ormonale ad essi correlata. I macroadenomi, solitamente non secernenti, raggiungono dimensioni maggiori (>1 cm) e quindi possono dar luogo a fenomeni compressivi delle strutture limitrofe.

A causa degli stretti rapporti anatomici che intercorrono tra il chiasma ottico e l'ipofisi, il sintomo clinico oculistico che si evidenzia più frequentemente e più precocemente è un disturbo del campo visivo (difetto bitemporale). Pertanto l'esame perimetrico è l'esame clinico di riferimento nella valutazione dei danni visivi da adenoma ipofisario.

Adenomi di diversa dimensione e diversa invasività possono interessare in modo diverso le fibre ottiche a livello chiasmatico. Un più accurato studio funzionale e morfologico dell'apparato visivo è quindi opportuno, per poter avere sia un inquadramento clinico pre-operatorio che indicazioni prognostiche sugli esiti visivi dell'asportazione chirurgica degli adenomi ipofisari.

Recentemente sono stati introdotti, nello studio del nervo ottico glaucomatoso, apparecchi automatizzati in grado di misurare lo spessore dello strato delle fibre nervose retiniche che vanno anche a costituire il chiasma ottico. Il GDx è uno strumento sensibile e riproducibile, in grado di misurare le variazioni di spessore di tali fibre, fornendo preziosi parametri morfometrici. L'utilizzo dello strumento nella valutazione neurooftalmologica dei pazienti con adenoma ipofisario è tuttora assai sporadico.

Nel gruppo in studio, nonostante la netta prevalenza di macroadenomi, la maggior parte degli esami clinici ha dato un esito di normalità. Il 69% delle perimetrie eseguite ed il 95% delle misure di RNFL (*Retinal Nerve Fibre*

Layer) non hanno mostrato alterazioni. Anche nel 73% dei soggetti esaminati l'acuità visiva è risultata pari a 10/10. Inoltre solo l'esame del campo visivo ha mostrato una correlazione statisticamente significativa con il tipo di adenoma, considerando soprattutto lo stadio rispetto al grado.

Già ad un mese dall'intervento le condizioni cliniche dei pazienti sono migliorate in modo statisticamente significativo: l'82% degli esami perimetrici e il 91% delle misurazioni dell'acuità visiva sono risultate già normali. L'età maggiore di 50 anni e la presenza di un macroadenoma in stadio C sembrano condizionare in senso positivo la riduzione di ampiezza del danno perimetrico; il sesso maschile, invece, sembra favorire un pronto e completo recupero di un'acuità visiva ottimale.

È evidente che tra i pazienti studiati, solo macroadenomi di stadio >A e di grado >1 possono interessare le fibre ottiche. Tuttavia la classificazione neuroradiologica di Hardy modificata secondo Wilson non fornisce indicazioni precise circa l'interessamento delle vie ottiche e sulla prognosi visiva post-operatoria in quanto non è possibile trovare un'esatta correlazione tra le caratteristiche morfologiche e topografiche della neoplasia e le manifestazioni cliniche di interesse oculistico.

Tra gli esami specialistici, solo i test perimetrici sembrano comunque avere una certa correlazione significativa con le caratteristiche dell'adenoma, soprattutto per quanto riguarda lo stadio rispetto al grado.

Purtroppo il GDx è riuscito a rilevare parametri morfometrici alterati in un numero troppo limitato di casi perché i dati relativi potessero essere elaborati secondo modelli statistici. Tuttavia si può osservare che i pazienti con riduzioni di spessore di RNFL topograficamente correlate a corrispondenti difetti perimetrici, presentavano macroadenomi

particolarmente voluminosi e difetti perimetrici evidenti (pazienti 16, 21, 24). Nei soggetti 16 e 24 il campo visivo non si normalizzava dopo l'intervento ed era anche presente riduzione dell'acuità visiva.

Dall'esame dei dati si potrebbe ritenere che l'interessamento delle fibre ottiche dipenda soprattutto dallo stadio di estrinsecazione extrasellare della neoformazione piuttosto che dalla sua invasività. L'asportazione endoscopica dell'adenoma consente un significativo miglioramento della visione e tale effetto positivo è tanto maggiore quanto maggiori sono le dimensioni della neoplasia (stadio C). L'elevata percentuale di rapidi e completi recuperi funzionali post-chirurgici ed il limitato numero di casi con perdita rilevabile di fibre nervose, farebbe supporre che la neoplasia non causi che raramente danni persistenti al chiasma, probabilmente interessato più da una compressione che da un'infiltrazione. Si tenga presente che almeno nel paziente 16 la gravità del quadro oculistico è spiegabile dalla necessità di tre successivi interventi per asportazioni di adenomi recidivanti. Nella valutazione dei risultati perimetrici post-operatori, migliorati soprattutto nei pazienti con età maggiore di 50 anni, non deve essere dimenticata la possibilità di un effetto legato anche all'apprendimento della metodologia di svolgimento dell'esame cui i pazienti più anziani sono maggiormente soggetti. Tuttavia difetti netti ed estesi come quadrantopsie ed emianopsie possono variare molto meno di altri a causa dell'apprendimento. Probabilmente il miglioramento del campo visivo nei pazienti di età superiore a 50 anni ed anche quello dell'acuità visiva nel sesso maschile, pur essendo statisticamente significativi, potrebbero essere conseguenza dell'esiguità ed eterogeneità del campione preso in esame e necessitano di ulteriori indagini su un campione più numeroso.

In conclusione la perimetria, cinetica e statica centrale, risulta essere tuttora l'esame di maggiore rilevanza clinica nella valutazione della sintomatologia oculistica dell'adenoma ipofisario. Si deve infatti ricordare che un macroadenoma ipofisario con estrinsecazione extrasellare raggiunge dal basso il chiasma ottico. Le fibre retiniche nasali, deputate alla visione dell'emicampo temporale, decussano a livello chiasmatico. Le fibre nasali inferiori che lo attraversano in basso ed anteriormente sono le prime ad essere interessate da una lesione espansiva ipofisaria. Per tali ragioni abbiamo scelto di utilizzare principalmente la perimetria cinetica automatizzata, che esplora anche la periferia del campo visivo e solo in caso di estensione del difetto perimetrico nella zona centrale, lo si è definito meglio con la campimetria statica. Le fibre maculari, responsabili dell'acuità visiva, oltre ad essere le più rappresentate a livello corticale, in parte decussano a livello chiasmatico, attraversandolo centralmente, e in parte non decussano, proseguendo lateralmente ad esso. Per tale motivo è necessaria una lesione più estesa per avere un interessamento delle fibre maculari tale da portare una riduzione dell'acuità visiva.

Benché nel presente studio la polarimetria laser abbia fornito alterazioni in pochi e gravi casi, si ritiene che possa comunque fornire informazioni utili sullo stato delle vie ottiche. Tale strumento si è già rivelato facile, rapido e sensibile nel rilevare perdite di fibre dovute alla malattia glaucomatosa. Si potrebbe ipotizzare che i parametri morfometrici attualmente forniti dall'apparecchiatura siano finalizzati unicamente alla diagnosi di tale malattia. Una più accurata elaborazione delle misurazioni di spessore comunque fatte dal GDx potrebbe fornire informazioni essenziali anche in campo neuroftalmologico.

Grazie alle tecniche diagnostiche e terapeutiche in continua evoluzione, siamo oggi in grado di porre diagnosi sempre più precoci senza eclatanti manifestazioni cliniche. Per tale motivo sarà necessario uno studio a lungo termine con un maggior numero di pazienti per poter ottenere dei risultati più significativi.

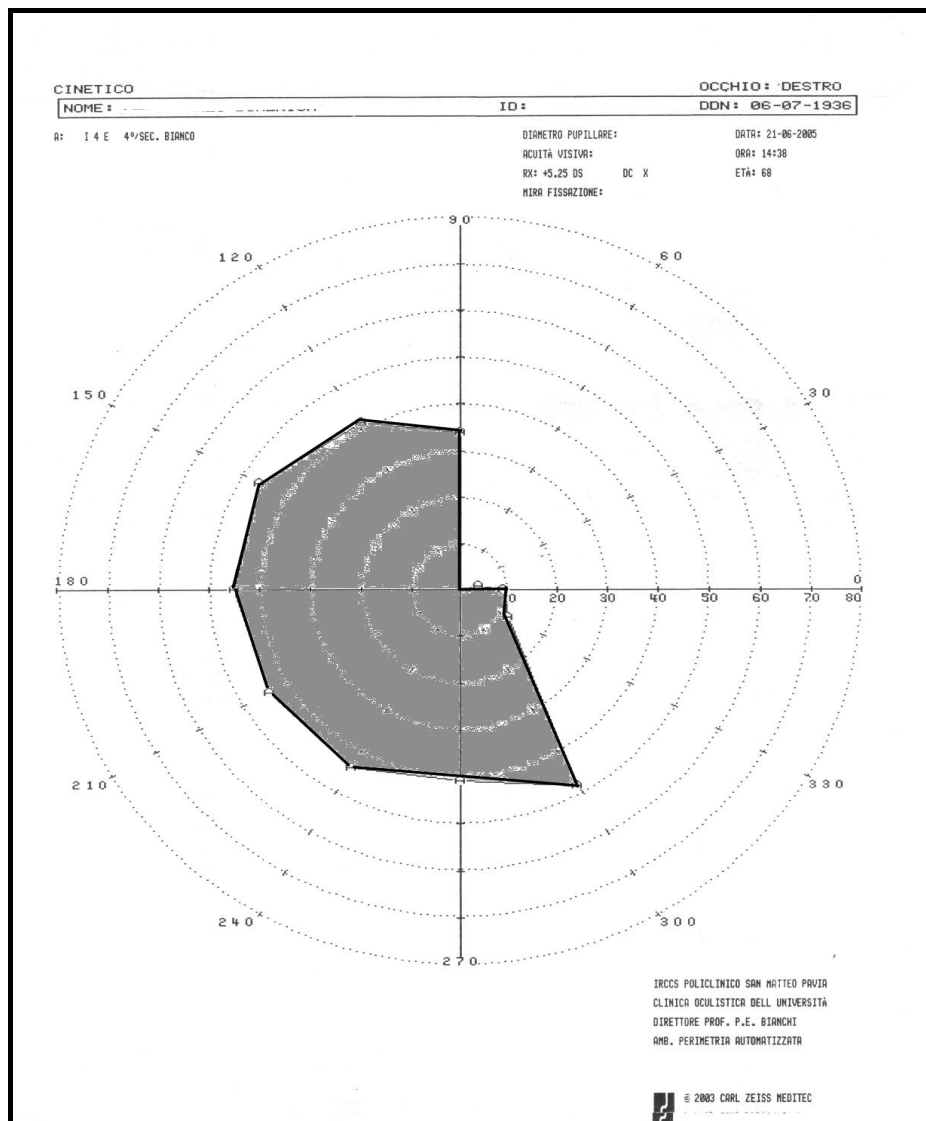


Figura 1. OD campo visivo cinetico automatizzato pre-operatorio.

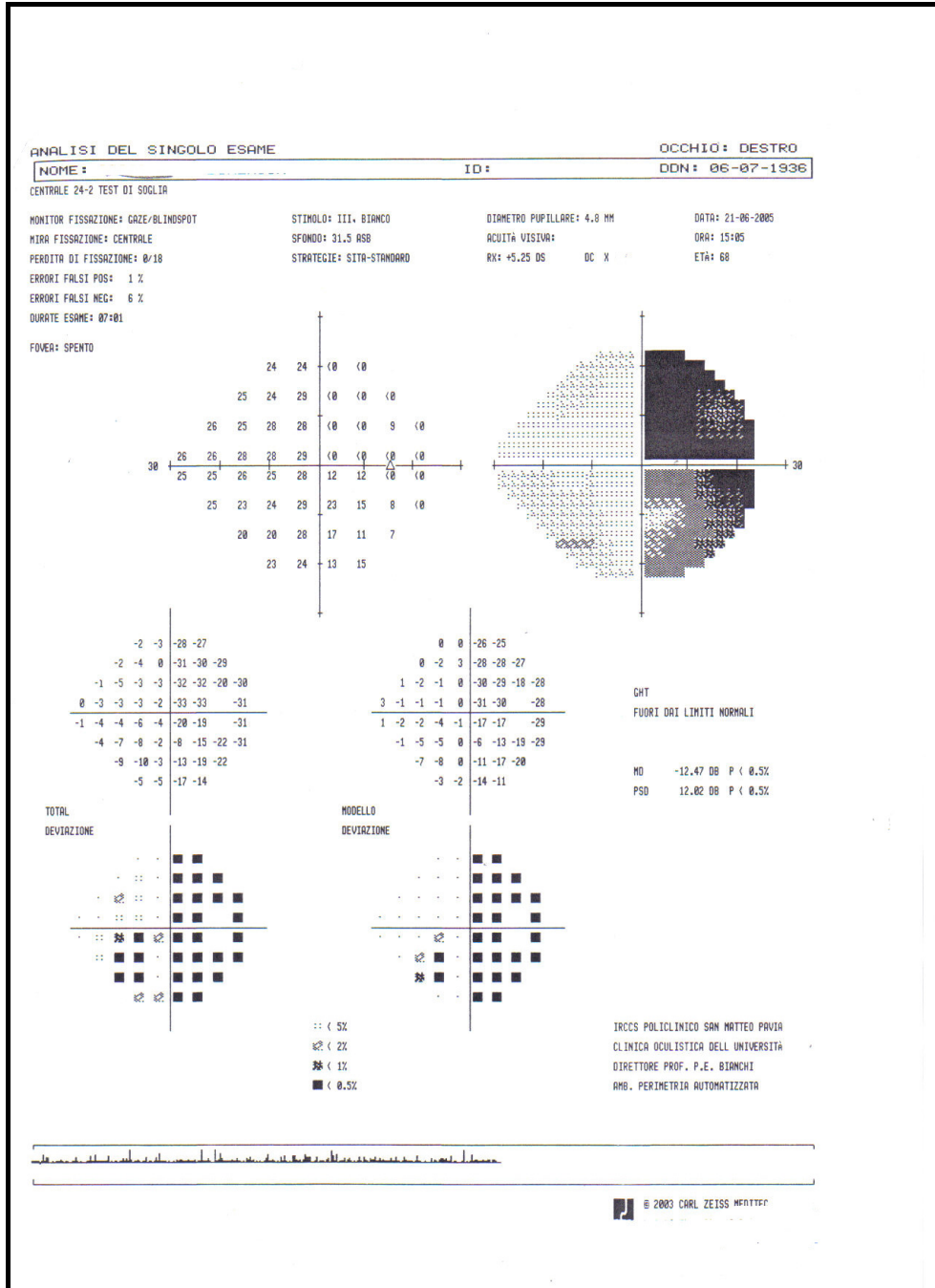


Figura 2. OD campo visivo statico 24-2 Sita Standard pre-operatorio.

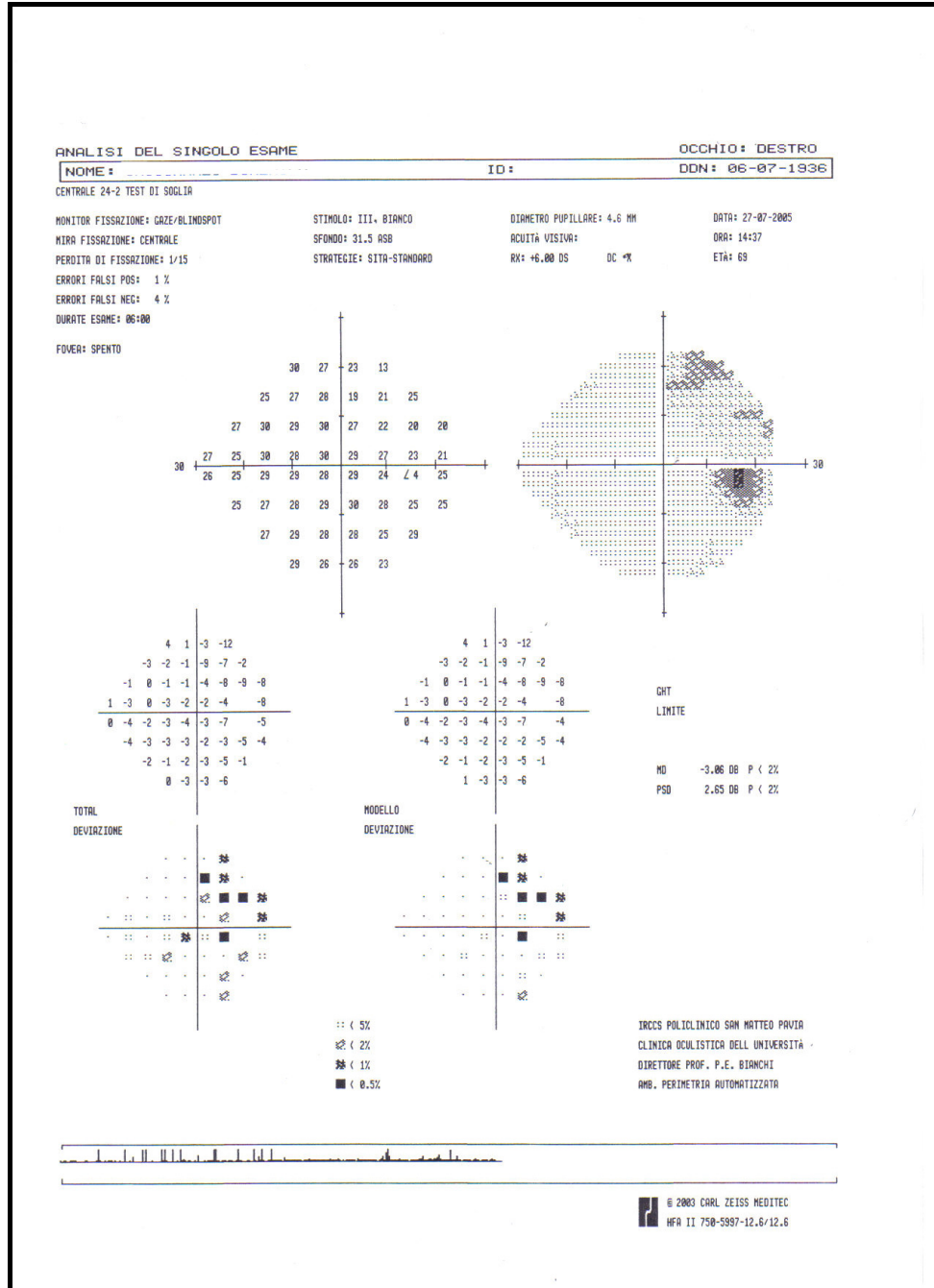


Figura 3. OD campo visivo statico 24-2 Sita Standard post-operatorio.

RIASSUNTO

SCOPO: evidenziare l'interessamento delle fibre nervose in pazienti affetti da adenoma ipofisario e sottoposti a intervento chirurgico transfenoidale.

METODI: 26 pazienti affetti da adenoma ipofisario sono stati selezionati e sottoposti a visita oculistica completa prima (visita basale) e dopo chirurgia. La valutazione postchirurgica era prevista a 1, 3, 6 e 12 mesi. Gli adenomi sono stati classificati in base alla classificazione di Hardy. È stata eseguita una perimetria cinetica (HFA-II, stimolazione 1/4) come test di screening e in caso di risultati patologici è stata effettuata una perimetria statica 24-2 o 30-2 per meglio determinare il difetto del campo visivo (CV). Lo strato di fibre nervose retiniche (RNFL) è stato valutato con GDx-VCC.

RISULTATI: 3 adenomi sono stati classificati come micro e 23 come macro: le dimensioni e l'estensione extrasellare erano molto eterogenee. Alla visita basale, nessun paziente affetto da microadenoma presentava danni al CV o allo RNFL: questi dati erano confermati nelle visite a 1, 3 e 6 mesi. Tra i macroadenomi, al basale, 16 soggetti presentavano un CV normale mentre 22 avevano un GDx normale; 6 presentavano un'emianopsia bitemporale al CV, uno di essi aveva un'alterazione del GDx bilaterale e 2 un'alterazione monolaterale; un difetto monolaterale del CV è stato rilevato in 3 pazienti, tra cui 2 avevano un'alterazione al GDx. Dopo sei mesi, 5 pazienti su 6 con un difetto bilaterale al CV hanno eseguito un esame del CV normale, 2 e 1 di essi presentavano un'alterazione al GDx, bilaterale e monolaterale rispettivamente.

CONCLUSIONI: l'interessamento delle fibre nervose può essere evidenziato solo per macroadenomi con estensione extrasellare classificata come 2/C ma non può essere determinata una stretta correlazione tra difetto

clinico e caratteristiche anatomiche. I nostri dati suggeriscono che il coinvolgimento delle fibre nervose sia principalmente dovuto a compressione: la compressione non causa immediatamente una perdita di fibre nervose come dimostrato dal completo recupero postoperatorio del CV. Il GDx è in grado di evidenziare perdite di fibre persistenti in pazienti con malattia ricorrente e comunque compressione protratta delle fibre.

SUMMARY

PORPOSE: To point out nerve fibers involvement in patients suffering from pituitary adenomas and submitted to transphenoidal surgical intervention.

METHODS: 26 patients ($50 \pm 17,9$) been selected and submitted to a complete ophthalmic examination before (baseline visit) and after surgery. The post-intervention examinations were scheduled at 1, 3, 6 and 12 months. The adenomas have been classified according to Hardy classification. A kinetic test (HFA-II, stimulus I/4) was performed as a screening and in case of abnormal outcomes a static test 24-2 or 30-2 was carried out to better characterized the visual field (VF). The retinal nerve fiber layer (RNFL) was evaluated by GDx-VCC.

RESULTS: 3 adenomas were classified as micro and 23 as macro: the dimensions and the extrasellar extension were very heterogeneous. At baseline visit, no patient suffering from microadenoma presented VF or RNFL damages: these data were confirmed at 1, 3 and 6 months examinations. Among the macroadenomas, at baseline, 16 subjects presented normal VF while 22 had normal GDx; 6 presented bitemporal hemianopsia at VF, one of them bilateral and 2 of them had mono-lateral GDx alteration; a mono-lateral defect of VF was recorded in 3 patients, 2 of

them had abnormal GDx. Six months later, 5 patients out of 6 with bilateral VF defect performed a normal VF examination, 2 and 1 of them presented abnormal GDx, bilateral and mono-lateral respectively.

CONCLUSION: The nerve fiber involvement can be pointed out only for macroadenomas with extrasellar extension classified as 2/C but a strict correlation between the clinical defect and anatomical characteristics of tumors cannot be determined. Our data suggest that the nerve fibers involvement is mainly due to compression: the compression doesn't cause immediately a nerve fiber loss as demonstrated by complete postoperative recovery of VF. The GDx is able to point out persistent fiber losses in patients with recurrent disease and therefore prolonged fiber compression.

BIBLIOGRAFIA

1. Anderson DR. Perimetry with and without automation. The C.V. Mosby Company, *St Louis-Washington D.C.*, Toronto 1987
2. Bagga H, Greenfield DS, Feuer W et al. Scanning laser polarimetry with variable corneal compensation and optical coherence tomography in normal and glaucomatous eyes. *Am J Ophthalmol* 2003;135:521-529
3. Blevins LS Jr et al. Aggressive pituitary tumors. *Oncology* 1998;12:1307-1312.
4. Braunwald E, Fauci AS, Kasper DL, et al. Harrison's Principles of Internal Medicine, XV edition, *McGraw-Hill*, New York 2001
5. Burger PC. Surgical Pathology of the Nervous System and its Coverings. Third edition, *Churchill Livingstone*, New York 1991
6. Chauhan BC, LeBlanc RP, McCormick TA et al. Test-retest variability of topographic measurements with confocal scanning laser tomography in patients with glaucoma and control subjects. *Am J Ophthalmol* 1994;118:9-15
7. Delgrado MF, Nguyen NT, Cox TA et al. Automated perimetry: a report by the American Academy of Ophthalmology. *Ophthalmology* 2002;109(12):2362-2374

8. Gnanalingham KK et al. The time course of visual field recovery following transphenoidal surgery for pituitary adenomas: predictive factors for a good outcome. *J. Neur. Neurosurgery and Psychiatry* 2005;76:415-419
9. Greenman Y, Melmed S. Diagnosis and management of nonfunctioning pituitary tumors. *Ann Rev Med* 1996;47:95
10. Hardy J. Transsphenoidal microsurgical treatment of pituitary tumors. Recent advances in the diagnosis and treatment of pituitary tumors. (I. L. J. Ed.), *Raven Press*, New York 1979
11. Kani K. Visual field in neuro-ophthalmology. *Journal of the EYE* 1987;4:461-465
12. Kanski JJ. Clinical Ophthalmology – A systematic approach. Butterworth Heinemann an Imprint of *Elsevier Science* 2003
13. Kovacs K, Horvath E. Pathology of pituitary tumors. (An authoritative review of the pathology of the pituitary, with emphasis on pituitary adenomas). *Endocrinol Metab Clin North Am* 1987;16:529
14. Lan YW, Henson DB et al. The correlation between optic nerve head topographic measurements, peripapillary nerve fibre layer thickness and visual field indices in glaucoma. *Br J Ophthalmo* 2003;87:1135-1141
15. Marcus M, Vitale S, Calvert PC et al. Visual parameters in patients with pituitary adenoma before and after trans-sphenoidal surgery. *Aust NZJ Ophthalmol* 1991;19:111-118
16. Piekarska A et al. Ophthalmological tests value in detection of the optic neuropathy associated with pituitary tumours. *Klin Oczna* 2005;107(7-9):431-436
17. Scotti G, Pieralli S, Righi C et al. *Neuroradiologia*. Masson, Milano 1996
18. Wilson-Hardy. Wilson's and Hardy's neuroradiology classifications. *Clin Endocrinol* 2003;58(6):763
19. Zingirian M, Gandolfo E, Carpis P. La perimetria nelle affezioni neuroftalmologiche. *Monografia della SOI* 1990;79-82