



Un subdolo caso di endocardite

Laura Pagani¹, Serena Marra¹, Silvia Paiardi²,
Giovanni Ricevuti¹, Maria Antonietta Bressan²

¹*Scuola di Specialità Medicina d'Emergenza e Urgenza, Università degli Studi di Pavia, e*
²*S.C. Pronto Soccorso Accettazione, Fondazione IRCCS Policlinico San Matteo, Pavia, Italia*

Un subdolo caso di endocardite

La storia clinica dell'endocardite infettiva (EI) è molto variabile a seconda dell'agente patogeno responsabile, della presenza/assenza di preesistenti patologie cardiache e della modalità di presentazione. Di conseguenza, il sospetto diagnostico di EI deve essere posto in molteplici situazioni cliniche estremamente differenti tra di loro. L'EI può avere un andamento acuto e rapidamente progressivo, ma può anche presentarsi in forma subacuta o cronica con febbre e sintomi aspecifici, ostacolando e sviando così la valutazione iniziale. Nel paziente anziano o immunocompromesso l'endocardite infettiva ha spesso un esordio atipico, meno frequentemente accompagnato da uno stato febbrile rispetto a quanto avviene nei soggetti più giovani. In questa categoria di pazienti bisogna sospettare questa patologia e mettere in atto le opportune indagini atte ad escludere la presenza di EI.

A sneaky case of endocarditis

The clinical history of infective endocarditis is highly variable depending on the pathogen detected, the presence/absence of pre-existing cardiac disease and way of presentation. Therefore infective endocarditis suspicion should be placed in different clinical situations. Infective endocarditis may have an acute and rapidly progressive course, but it can also occur in subacute or chronic low-grade fever and nonspecific symptoms, making difficult the initial clinical evaluation. In the elderly or immunocompromised patients infective endocarditis often has an atypical onset, less frequently accompanied by a fever than is seen in younger subjects. In this category of patients the disease should be suspected and implement appropriate investigations to rule out the presence of infective endocarditis.

Introduzione

La natura eterogenea e le variazioni del profilo epidemiologico dell'endocardite infettiva (EI) fanno sì che la diagnosi risulti difficile [1]. La storia clinica dell'EI è molto variabile a seconda dell'agente patogeno riscontrato, della presenza/assenza di preesistenti patologie cardiache e della modalità di presentazione. Di conseguenza, il sospetto diagnostico di EI deve essere posto in molteplici situazioni cliniche estremamente differenti tra di loro (Tabella 1) [9]. L'EI può avere un andamento acuto o

rapidamente progressivo, ma può anche presentarsi in forma subacuta o cronica con febbriola e sintomi aspecifici, ostacolando e sviando così la valutazione iniziale. Il 90% dei pazienti manifesta febbre spesso associata a sintomi sistemici quali brividi, scarso appetito e calo ponderale. La presenza di soffio cardiaco viene riscontrata nell'85% dei casi. I classici segni da manuale si possono ancora osservare nei paesi in via di sviluppo, mentre altrove le manifestazioni periferiche di EI sono sempre più rare, dato che i pazienti generalmente si trovano in uno stadio iniziale della malattia. Ciononostante, fenomeni vascolari ed immunologici, quali le emorragie a scheggia, le macchie di Roth e la glomerulonefrite, sono ancora frequenti, e le embolie cerebrali, polmonari o spleniche si verificano nel 30% dei pazienti, costituendo spesso la tipica forma di presentazione [2]. Nel paziente con sintomatologia febbrile, l'iniziale sospetto diagnostico può essere avvalorato dagli indici d'infezione, ad esempio in seguito al riscontro di elevati livelli di proteina C-reattiva, elevata velocità di eritrosedimentazione, leucocitosi, anemia o microematuria [3]. Tuttavia, mancando di specificità, questi indici non sono stati inglobati negli attuali criteri diagnostici [4]. Nel paziente anziano o immunocompromesso l'EI ha spesso un esordio atipico [5], meno frequentemente accompagnato da uno stato febbrile rispetto a quanto avviene nei soggetti più giovani. In questi pazienti, così come in altre categorie ad alto rischio, un alto indice di sospetto insieme ad una bassa soglia per effettuare le opportune indagini atte ad escludere la presenza di EI sono quindi essenziali.

Caso clinico

PP uomo di 76 anni giungeva alla Struttura Complessa Pronto Soccorso Accettazione della Fondazione IRCCS Policlinico San Matteo di Pavia in data 13/03/2013 riferendo febbre da una decina di giorni senza sintomi associati (tosse, dispnea, dolore toracico, nausea vomito, diarrea, disuria) e stava assumendo paracetamolo e FANS al bisogno. In anamnesi il paziente era un ex fumatore, sottoposto a laringectomia per un tumore alla laringe, lobectomia per tumore al polmone, epatopatia cronica HCV correlata, iperteso, importante vasculopatico con AOCF allo stadio II B e portatore di by pass aorto-coronarico in coronaropatia monovasale, ipertrofia prostatica benigna. In cronico assumeva ramipril, bisoprololo, furosemide, kanrenoato di potassio, ASA, pantoprazolo, allopurinolo e tamsulosina. Obiettivamente il paziente al momento della visita era vigile, orientato s/t, collaborante, torace MV presente in tutti i campi polmonari senza rumori aggiunti, cuore toni validi, ritmici pause apparentemente libere, addome trattabile, non dolente né dolorabile alla palpazione superficiale e profonda, peristalsi valida. Parametri vitali TC 36.5, SO₂ in AA 100%, FC 90 bpm, PA100/60 mmHg. Il paziente veniva sottoposto a EGA arterioso che evidenziava pH nella norma con buona saturazione e buoni scambi polmonari, anemia con Hb 7.8 g/dl, iposodiemia con 125 mmoli/l, lattati 2.8 mmoli/l. All'ECG si evidenzia un RS a 75 bpm, BBD completo e sottoslivellamento del tratto ST in sede antero-laterale (Figura 1). A completamento sono stati eseguiti esami ematochimici comprendenti emocromo, coagulazione, funzionalità epatica renale ed elettroliti e troponina in considerazione del tracciato ECG tuttavia in assenza di sintomi associati. Le condizioni del paziente si sono mantenute stabili durante l'osservazione in PS e gli esami ematochimici hanno rivelato un'importante leucocitosi neutrofila con 23,100 Wbc e 22,200 granulociti neutrofili, hanno confermato lo stato anemico Hb 9 g/dl, troponina 6.24 ng/dl. È stata eseguita una TC torace che ha evidenziato nel tratto ascendente dell'arco aortico a carico della parete anteriore la presenza di sacca di comunicazione con il lume aortico che in fase contrastografica presenta gli stessi tempi contrastografici del lume aortico. Il reperto appariva in prima ipotesi da riferire a dilatazione sacciforme anteriore della parete aortica, non presente al precedente controllo. Sulla base del referto TAC e dei risultati degli esami ematochimici è stata richiesta una

valutazione cardiologica e disposto il ricovero in cardiocirurgia. Il paziente è stato ricoverato con diagnosi di verosimile pseudoaneurisma aortico con ulcerazione su placca con concomitante stato infettivo-infiammatorio e ischemia miocardica. L'evoluzione del paziente è stata particolarmente articolata. Arrivato in reparto di cardiocirurgia le condizioni cliniche si sono aggravate, il paziente si presentava confuso, pallido, disidratato e con dispnea anche a riposo. Il paziente è stato quindi sottoposto a emocolture e urocultura, reidratato e trasfuso con GRC. Durante la degenza il paziente è divenuto soporoso e poco collaborante e alla TAC encefalo si è evidenziata una iperdensità cortico-sottocorticale a morfologia triangolare in sede parietale sx al vertice compatibile per lesione ischemica subacuta. Contestualmente sulla base dei risultati preliminari delle emocolture (cocchi Gram positivi) è stata intrapresa terapia con daptomicina e posto il sospetto di spondilodiscite, poi abbandonato dopo la valutazione TC della colonna dorsale e lombo-sacrale. Per peggioramento sul piano emodinamico (scompenso cardiaco a bassa portata) e impegno sul fronte polmonare con broncostenosi importante il paziente è stato trasferito in rianimazione. All'arrivo in reparto il paziente era tachipnoico FR 50 atti/minuto, pallido, sudato, marezzato. Il paziente è stato intubato e ed stata impostata un ventilazione a PSV. All'EGA si è evidenziata una grave acidosi lattica (lattati 112 mmoli/l) e pCO₂ 12 mmHg; egli era inoltre oligurico per cui ha iniziato infusione di dubutamina e dopamina. All'ecocolordoppler cardiaco importante disfunzione biventricolare con ventricolo destro dilatato e ipocinetico, insufficienza mitralica ed aortica moderata. Con le misure terapeutiche messe in atto le condizioni del paziente sono migliorante sul piano emodinamico (ripresa della diuresi), metabolico (diminuzione rapida dei lattati) e respiratorio (miglioramento degli scambi gassosi ed è stato svezzato dal ventilatore). È stato eseguito ecocardio transesofaeo che ha evidenziato ampia lesione vegetante flottante sulla cuspidе coronarica della valvola aortica con interessamento anche della cuspidе non coronarica su valvola fibrocalcifica condizionante una insufficienza aortica eccentrica 3+ su 4+. Lesione con elevato rischio emboligeno. FE 30-35% (Figura 2). Per affaticamento respiratorio il paziente è stato connesso nuovamente al ventilatore con modalità pressione assistita, le condizioni emodinamiche nonostante la terapia inotropica si sono mantenute scadenti. Nonostante la terapia antibiotica mirata sulla base dell'antibiogramma, i globuli bianchi si sono sempre mantenuti costanti intorno ai 20,000 con prevalenza neutrofila, la PCR e la procalcitonina si sono mantenute sempre elevate. Il giorno 20/03/2013 viene constatato il decesso per asistolia non responsiva alle manovre rianimatorie.

Discussione

La mortalità intraospedaliera dei pazienti con EI mostra valori che oscillano dal 9.6% al 26% [2, 6-8] con un'ampia variabilità da un soggetto all'altro. La rapida identificazione dei pazienti a rischio più elevato di mortalità può permettere di modificare il decorso della malattia e di migliorare la prognosi, oltre che consentire di individuare quei pazienti che presentano nell'immediato un peggior outcome e che potrebbero trarre beneficio da un più rigoroso follow-up o da una strategia terapeutica maggiormente aggressiva (ad es. chirurgia urgente). I principali fattori che condizionano la prognosi sono quattro: le caratteristiche del paziente, la presenza o assenza di complicanze cardiache o extracardiache, la tipologia del microrganismo responsabile, ed i reperti ecocardiografici (Tabella 2). Il rischio dei pazienti con EI del cuore sinistro è stato valutato in maniera formale sulla base di queste variabili [7, 10]. Nella fase attiva della malattia, i pazienti con scompenso cardiaco, complicanze perianulari e/o infezione da *S. aureus* mostrano il rischio più elevato di mortalità e devono necessariamente essere sottoposti ad intervento chirurgico [7]. La presenza di tre di questi fattori comporta un aumento del rischio fino al 79% [7]. Ne deriva che questi pazienti devono essere sottoposti a stretto follow-up e devono

essere altresì indirizzati a centri dotati di cardiocirurgia. Ulteriori fattori predittivi di mortalità intra-ospedaliera sono un elevato grado di comorbidità, la presenza di diabete insulino-dipendente, una ridotta funzione ventricolare sinistra e la comparsa di ictus [8, 10-12]. Attualmente, circa il 50% dei pazienti viene sottoposto ad intervento chirurgico nel corso dell'ospedalizzazione [6, 13-15] e fra quelli che necessitano di terapia chirurgica d'urgenza le condizioni di infezione persistente e di insufficienza renale rappresentano dei fattori predittivi di mortalità [16]. I pazienti con indicazione al trattamento chirurgico che non possono essere sottoposti all'intervento a causa del rischio proibitivo ad esso correlato sono ovviamente quelli che presentano una prognosi peggiore [17]. In sintesi, la valutazione prognostica al momento del ricovero può essere eseguita avvalendosi dei semplici parametri clinici, microbiologici ed ecocardiografici e deve mirare a selezionare l'opzione terapeutica più appropriata.

Tabelle e figure

Tabella 1. Presentazione clinica dell'endocardite infettiva (EI).

<i>Il sospetto di EI deve essere posto nelle seguenti situazioni:</i>
<ol style="list-style-type: none"> 1. Soffio da rigurgito di nuova insorgenza. 2. Eventi embolici di origine sconosciuta. 3. Sepsis di origine sconosciuta (specie se associata all'organismo causale di EI). 4. Febbre, il segno di presentazione più frequente di EI*.
<i>Il sospetto di EI deve essere posto quando la febbre è associata a:</i>
<ol style="list-style-type: none"> 1. Presenza di materiale protesico all'interno delle cavità cardiache (ad es. protesi valvolare, pacemaker, defibrillatore impiantabile, pareti/condotti costruiti chirurgicamente). 2. Storia di pregressa EI. 3. Pregressa valvulopatia o cardiopatia congenita. 4. Altra predisposizione all'EI (ad es. condizioni di immunocompromissione, IVDA). 5. Predisposizione e recente intervento con sviluppo di batteriemia. 6. Evidenza di scompenso cardiaco congestizio. 7. Disturbi della conduzione di nuova insorgenza. 8. Emocolture positive con organismi causali tipici per EI o sierologia positiva per febbre Q cronica (i reperti microbiologici possono precedere le manifestazioni cardiache). 9. Fenomeni vascolari o immunologici: eventi embolici, macchie di Roth, emorragie a scheggia, lesioni di Janeway, noduli di Osler. 10. Sintomi e segni focali o neurologici aspecifici. 11. Evidenza di embolia polmonare o di infiltrati polmonari (EI del cuore destro). 12. Ascetti periferici (renali, splenici, cerebrali, spinali) di origine sconosciuta.
<p>*NB: la febbre può non essere presente nell'anziano, dopo pre-trattamento antibiotico, nel paziente immunocompromesso e nell'EI causata da organismi atipici o con ridotta virulenza.</p>

Tabella 2. Fattori predittivi di outcome sfavorevole nei pazienti con endocardite infettiva (EI).

Caratteristiche del paziente:

- Età avanzata.
- EI su protesi valvolare.
- Diabete mellito insulino-dipendente.
- Comorbidità (ad es. fragilità, pregressa patologia cardiovascolare, renale o polmonare).

Presenza di complicanze dell'endocardite infettiva:

- Scompenso cardiaco.
- Insufficienza renale.
- Ictus.
- Shock settico.
- Complicanze perianulari.

Microrganismo:

- *S. aureus*
- Miceti
- Batteri Gram negativi

Reperti ecocardiografici

- Complicanze perianulari.
- Severa insufficienza valvolare del cuore sinistro.
- Ridotta frazione di eiezione ventricolare sinistra.
- Ipertensione polmonare.
- Grosse vegetazioni.
- Severa disfunzione valvolare protesica.
- Chiusura precoce della valvola mitrale o altri segni di elevata pressione di riempimento.

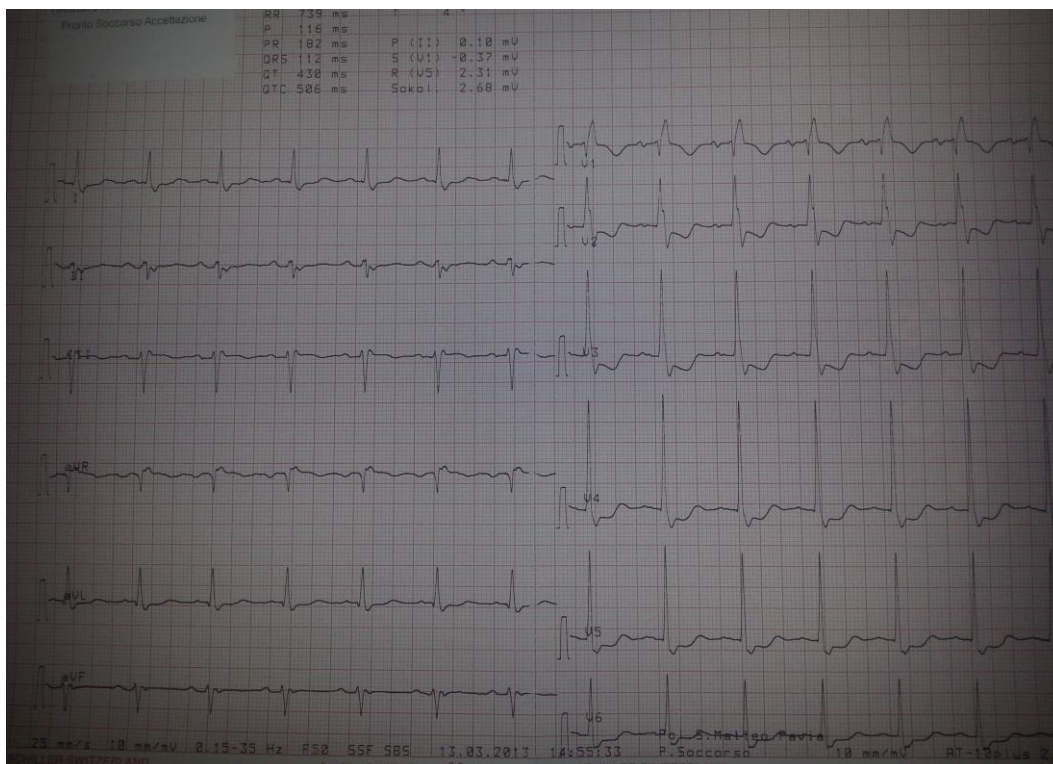


Figura 1. ECG all'arrivo in Pronto Soccorso.

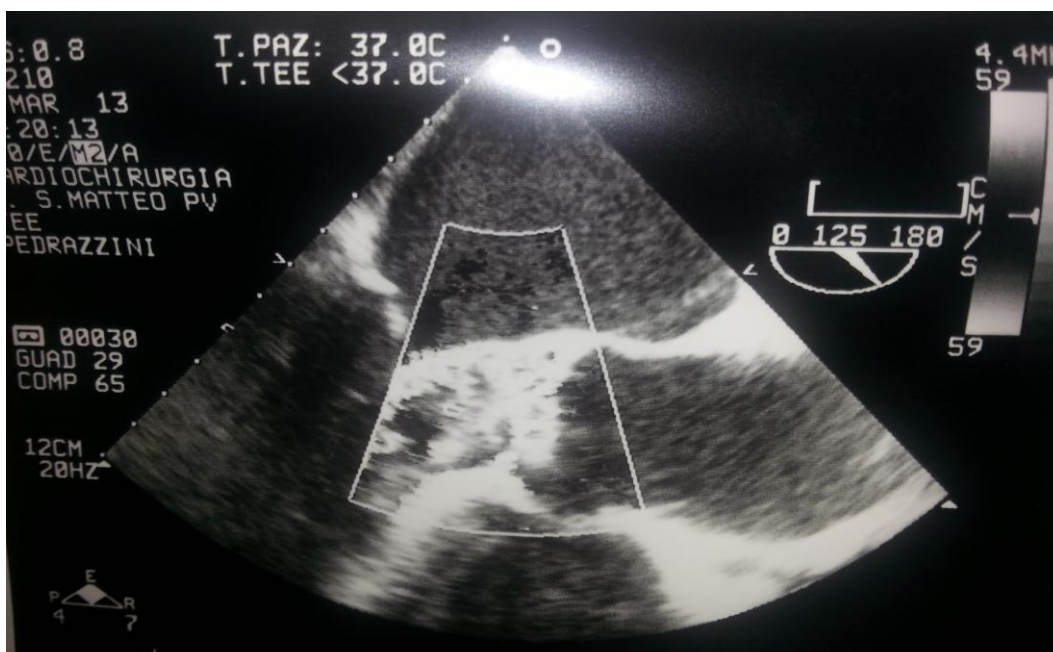

Figura 2. Ecocardiogramma transesofageo.

Bibliografia

1. Prendergast BD. The changing face of infective endocarditis. *Heart* 2006;92:879-885.
2. Thuny F, Di Salvo G, Belliard O et al. Risk of embolism and death in infective endocarditis: prognostic value of echocardiography: a prospective multicenter study. *Circulation* 2005;112:69-75.
3. Horstkotte D, Follath F, Gutschik E et al. Guidelines on prevention, diagnosis and treatment of infective endocarditis executive summary; the task force on infective endocarditis of the European Society of Cardiology. *Eur Heart J* 2004;25:267-276.
4. Baddour LM, Wilson WR, Bayer AS et al. Infective endocarditis: diagnosis, antimicrobial therapy, and management of complications: a statement for healthcare professionals from the Committee on Rheumatic Fever, Endocarditis, and Kawasaki Disease, Council on Cardiovascular Disease in the Young, and the Councils on Clinical Cardiology, Stroke, and Cardiovascular Surgery and Anesthesia, American Heart Association: endorsed by the Infectious Diseases Society of America. *Circulation* 2005;111:e394-434.
5. Pérez de Isla L, Zamorano J, Lennie V et al. Negative blood culture infective endocarditis in the elderly: long-term follow-up. *Gerontology* 2007;53:245-249.
6. Hoen B, Alla F, Selton-Suty C et al. Changing profile of infective endocarditis: results of a 1-year survey in France. *JAMA* 2002;288:75-81.
7. San Román J, López J, Vilacosta I et al. Prognostic stratification of patients with left-sided endocarditis determined at admission. *Am J Med* 2007;120:369(e1-7).
8. Delahaye F, Alla F, Béguinot I et al. In-hospital mortality of infective endocarditis: prognostic factors and evolution over an 8-year period. *Scand J Infect Dis* 2007;39:849-857.
9. Habib G, Hoen B, Tornos P et al. Linee guida per la prevenzione, la diagnosi e il trattamento dell'endocardite infettiva. *G Ital Cardiol* 2010;11:1-45.
10. Chu VH, Cabell CH, Benjamin DK Jr et al. Early predictors of in-hospital death in infective endocarditis. *Circulation* 2004;109:1745-1749.
11. Mansur AJ, Grinberg M, Cardoso RH et al. Determinants of prognosis in 300 episodes of infective endocarditis. *Thorac Cardiovasc Surg* 1996;44:2-10.
12. Jassal DS, Neilan TG, Pradhan AD et al. Surgical management of infective endocarditis: early predictors of short-term morbidity and mortality. *Ann Thorac Surg* 2006;82:524-529.
13. Wallace SM, Walton BI, Kharbanda RK et al. Mortality from infective endocarditis: clinical predictors of outcome. *Heart* 2002;88:53-60.
14. Castillo JC, Anguita MP, Ramírez A et al. Long term outcome of infective endocarditis in patients who were not drug addicts: a 10 year study. *Heart* 2000;83:525-530.
15. Wang A, Athan E, Pappas PA et al. Contemporary clinical profile and outcome of prosthetic valve endocarditis. *JAMA* 2007;297:1354-1361.
16. Revilla A, López J, Vilacosta I et al. Clinical and prognostic profile of patients with infective endocarditis who need urgent surgery. *Eur Heart J* 2007;28:65-71.
17. Hill EE, Herijgers P, Claus P et al. Infective endocarditis: changing epidemiology and predictors of 6-month mortality: a prospective cohort study. *Eur Heart J* 2007;28:196-203.