



## **Elettrochemioterapia (ECT) come nuova strategia terapeutica nello stadio avanzato del carcinoma a cellule di Merkel del distretto testa-collo: case report**

Dario Zaccari, Salvatore Cacciola, Daniele Scelsi, Giulia Bertino, Marco Benazzo

*Clinica Otorinolaringoiatrica, Università degli Studi di Pavia,  
Fondazione IRCCS Policlinico San Matteo, Pavia, Italia*

---

### ***Elettrochemioterapia (ECT) come nuova strategia terapeutica nello stadio avanzato del carcinoma a cellule di Merkel del distretto testa-collo: case report***

Il carcinoma Merkel è un tumore raro e aggressivo, derivante dai meccanocettori cutanei, con prognosi infuusta. Il principale trattamento della neoplasia, per la fase iniziale è la chirurgia o la radioterapia, mentre il trattamento della fase avanzata della malattia è ancora controverso. Riportiamo un caso di una donna di 84 anni affetta da carcinoma a cellule di Merkel in stadio avanzato del mento, trattato con più sessioni di elettrochemioterapia (ECT). L'elettrochemioterapia è una modalità di ablazione tumorale che consente la diffusione all'interno della cellula di farmaci chemioterapici scarsamente permeanti come il cisplatino e bleomicina. Un campo elettrico applicato localmente aumenta la permeabilità della membrana permettendo accumulo intracellulare dell'agente chemioterapico. Abbiamo trattato il paziente con quattro sessioni di ECT in un periodo di 20 mesi con una risposta obiettiva della qualità lesione e buona della vita residua.

### ***Electrochemotherapy (ECT) as a new therapeutic strategy in advanced Merkel cell carcinoma of head and neck region: case report***

Merkel Cell Carcinoma (MCC) is a rare and aggressive tumor, arising from a cutaneous mechanoreceptor cell, with poor prognosis. The main treatment for the initial stage is surgery or radiotherapy, while the treatment of advanced stage of disease is still controversial. We report a case of 84 years old woman affected by advanced MCC of the chin treated with multiple sessions of electrochemotherapy (ECT). Electrochemotherapy is a tumor ablation modality providing delivery into cell interior of impermeant or poorly permeant chemotherapeutic drugs such as cisplatin and bleomycin. A locally applied electrical field enhances the membrane permeability allowing intracellular accumulation of the chemotherapeutic agent. We treated the patient with four session of ECT in a period of 20 months with an objective response of the lesion and good quality of residual life.

---

## **Introduzione**

Il carcinoma a cellule di Merkel è un tumore raro e aggressivo che Toker ha descritto nel 1972. Questa neoplasia neuroendocrina cutanea origina dai meccanocettori cutanei (cellule di Merkel), che si trovano nello strato basale di epidermide [1]. L'incidenza annuale nella popolazione caucasica è di 0.23 per 100,000 persone, nel 61% dei casi si verifica negli uomini. È un tumore che colpisce più frequentemente i pazienti anziani e immunocompromessi con una storia precedente di danni da esposizione solare [2]. Il carcinoma a cellule di Merkel si verifica più frequentemente nel distretto della testa e del collo (41-50%), seguita da arti superiori e inferiori (32-38%) e del tronco (12-14%). La diagnosi è stabilita con la biopsia di un nodulo rosso o bluastro caratterizzato da una crescita veloce. La prognosi è scarsa a causa della rapida crescita locale e della possibilità di recidiva locale, metastasi nei linfonodi regionali e metastasi a distanza, che si verificano anche dopo un trattamento tempestivo [3]. In letteratura il principale trattamento per la fase iniziale è la chirurgia o la radioterapia, mentre la chemioterapia trova un ruolo solo in pazienti con metastasi a distanza. Grazie alla sua incidenza rara, il trattamento di lesioni ricorrenti o stadio avanzato della malattia è ancora controverso [3-4].

## **Scopo del lavoro**

Con il seguente caso clinico vogliamo dimostrare che il trattamento con sessioni multiple di elettrochemioterapia in un caso di carcinoma avanzato a cellule Merkel del mento ha dato prova di essere efficace nel trapi di questo tipo di tumore nello stadio avanzato, con buon controllo locale e miglioramento della qualità di vita.

## **Materiali e metodi**

Il paziente descritto nel caso clinico ha effettuato una visita otorinolaringoiatrica (ORL) ed una biopsia della lesione. Un tomografia computerizzata total body ed una la scintigrafia ossea per escludere infiltrazione mandibolare e metastasi a distanza. Successivamente il paziente ha subito l'asportazione chirurgica della neoplasia, associata a dissezione del collo dei livelli I, II, III e ricostruzione con lembo libero radiale dell'avambraccio. Due mesi dopo il trattamento, si diagnosticava recidiva di malattia. Si è quindi deciso per l'esecuzione di un trattamento palliativo con elettrochemioterapia della lesione.

## **Caso clinico**

Una donna di 84 anni, con ipertensione e malattia vascolare, è stata ricoverata presso il reparto della Clinica Otorinolaringoiatrica della Fondazione IRCCS Policlinico San Matteo di Pavia per la comparsa nella zona del mento di una lesione bluastro a forma di cupola caratterizzata da rapida crescita. La paziente eseguiva visita ORL, che non evidenziava presenza di tumefazioni laterocervicali alla palpazione superficiale e profonda del collo, e una biopsia della lesione che risultava positiva per carcinoma a cellule di Merkel. Per una corretta stadiazione della paziente, veniva eseguita una tomografia com-

puterizzata total body e una scintigrafia ossea che risultavano negative per infiltrazione locale ed a distanza. Si decideva quindi per un trattamento di tipo chirurgico con asportazione del tumore associata a svuotamento laterocervicale del collo (livelli I, II, III) e ricostruzione con lembo libero radiale dell'avambraccio. La diagnosi istopatologica effettuata sulla massa asportata era compatibile con carcinoma a cellule di Merkel (Figura 1); l'analisi dei margini e linfonodi risultava indenne da malattia, collocando la nostra paziente allo stadio pT2N0M0 secondo il sistema classificativo internazionale TNM. Due mesi dopo il trattamento, si diagnosticava recidiva di malattia (Figura 2): si è deciso così di attuare un trattamento palliativo con elettrochemioterapia della lesione. Otto minuti dopo infusione endovenosa di bleomicina alla dose di 15,000 UI/m<sup>2</sup>, sono stati rilasciati impulsi elettrici in anestesia generale mediante elettrodo esagonale (lunghezza 25 mm) generati da un Cliniporator™ (IGEA srl, Carpi (MO), Italia). La lesione è stata trattata con inserimento diretto dell'elettrodo nella lesione con elettroporazione accurata dei margini. Il trattamento è stato completato entro 28 minuti dopo l'infusione di bleomicina. La paziente è stata valutata quattro settimane dopo il trattamento con evidenza di circa il 50% di riduzione del volume della lesione, corrispondente ad una risposta parziale secondo RECIST criteria [5]. Si è deciso quindi per un nuovo trattamento elettrochemioterapico, con una riduzione volumetrica del 80% alla lesione iniziale (Figura 3). A causa della buona risposta e la buona tollerabilità della procedura abbiamo optato, in accordo con la paziente, per due ulteriori trattamenti elettrochemioterapici durante i successivi sedici mesi che hanno permesso un buon controllo locale della malattia (Figura 4). Purtroppo, dopo venti mesi di follow-up, abbiamo documentato una progressione della lesione e la paziente è deceduta un mese dopo l'ultimo controllo. La paziente ha riportato una buona qualità di vita durante le sedute di trattamento e solo negli ultimi due mesi di vita ha sofferto dolore, controllato con terapia farmacologica.

## Discussione

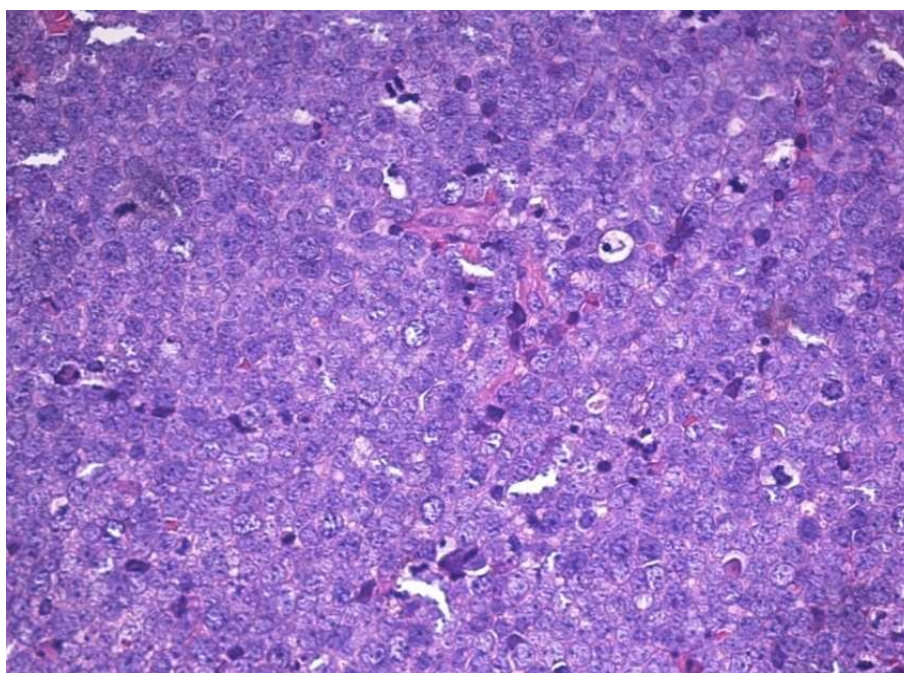
L'elettrochemioterapia è un trattamento locale derivante dalla combinazione di due effetti: la somministrazione di dosi ridotte di farmaco e elettroporazione delle membrane cellulari. È, quindi, un potenziamento, attraverso impulsi elettrici che permeabilizzano la membrana cellulare, dell'attività anti-tumorale di farmaci poco o per nulla permeanti la membrana cellulare con un'elevata cito-tossicità intrinseca. La cella membrane cellulari diventano permeabili applicando campi elettrici che causano la formazione di pori nella membrana cellulare e fanno quindi aumentare l'assorbimento di ogni macromolecola idrofila nella cellula [6]. Gli impulsi elettrici sono applicati localmente con diversi tipi di dispositivi. La scelta del tipo di elettrodi dipende dal volume e il sito della lesione [7]. Per ottenere una risposta ottimale, l'elettrochemioterapia deve essere effettuata quando l'agente chemioterapico è presente in concentrazione appropriata nei tessuti, in letteratura molti autori hanno dimostrato che nei tumori della testa e del collo, la finestra di tempo per eseguirla è 8-28 minuti dopo la somministrazione endovenosa di bleomicina (15,000 UI/m<sup>2</sup>) [8-9]. Negli ultimi anni, questa tecnica è stata proposta come arma terapeutica per il controllo delle lesioni neoplastiche cutanee, sottocutanee o mucose [6]. In letteratura esistono pochi dati sull'efficacia di questa tecnica per il trattamento di tumori della testa e del collo, ma le percentuali sembrano essere promettenti, variando dal 56% al 100% [10-14]. Secondo la letteratura è stato riportato che l'efficacia di ECT dipende solo dalle dimensioni del tumore, ma non dalla istologia della lesione [6, 11, 15]. Per quanto sia a nostra conoscenza, vi è un solo caso pubblicato di carcinoma a cellule di Merkel trattati con ECT, riportato da Curatolo et al [12]. L'elettrochemioterapia è ancora considerata un trattamento palliativo che dovrebbe essere riservato a pazienti con malattia in fase avanzata e quindi non candidati per il trattamento convenzionale [10-14].

Nella nostra paziente, affetta da carcinoma a cellule di Merkel in stadio avanzato, dopo il fallimento chirurgico, la scelta di molteplici trattamenti di ECT ha permesso il controllo locale della malattia per 20 mesi, con una buona qualità di vita residua.

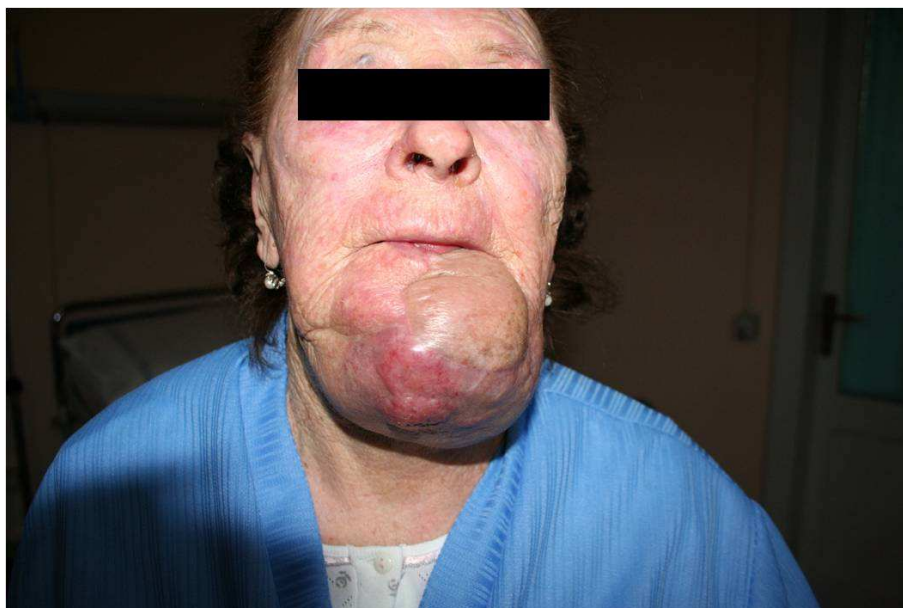## **Conclusioni**

I vantaggi dell'elettrochemioterapia sono un alto tasso di successo nel controllo locale del tumore, nessun danno ai tessuti sani, dei buoni risultati estetici e funzionali, gli effetti collaterali limitati e un rapporto costi / benefico vantaggioso. La sua indicazione principale è il trattamento di recidive nei pazienti non idonei per le opzioni terapeutiche standard, tuttavia in futuro ulteriori studi dovranno essere effettuati per determinare se potrà essere considerata una valida alternativa nel trattamento primario nelle neoplasie cutanee della testa e del collo.

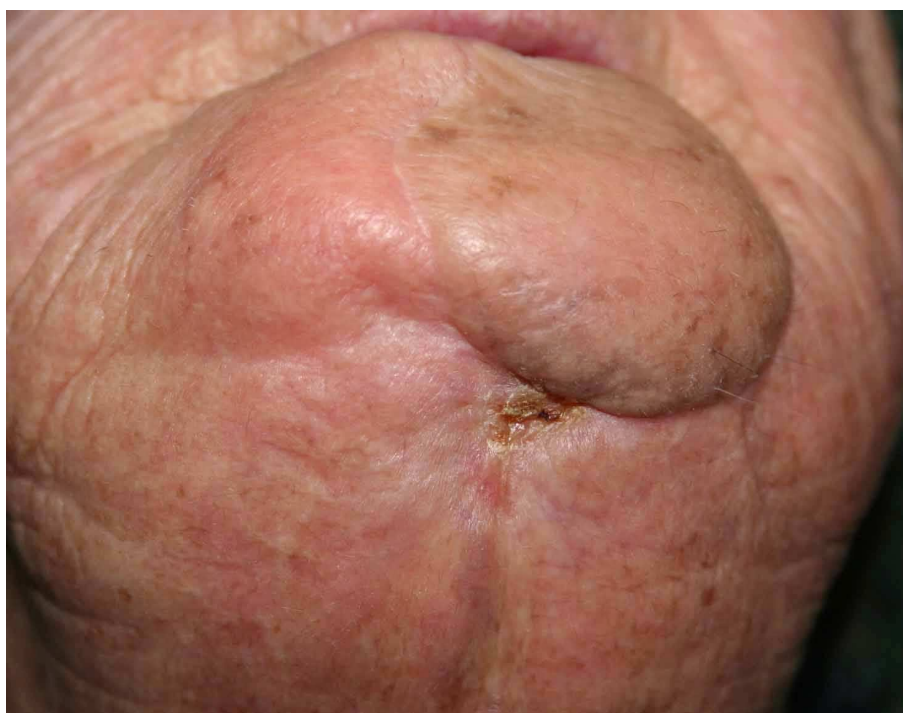
## **Tabelle e figure**



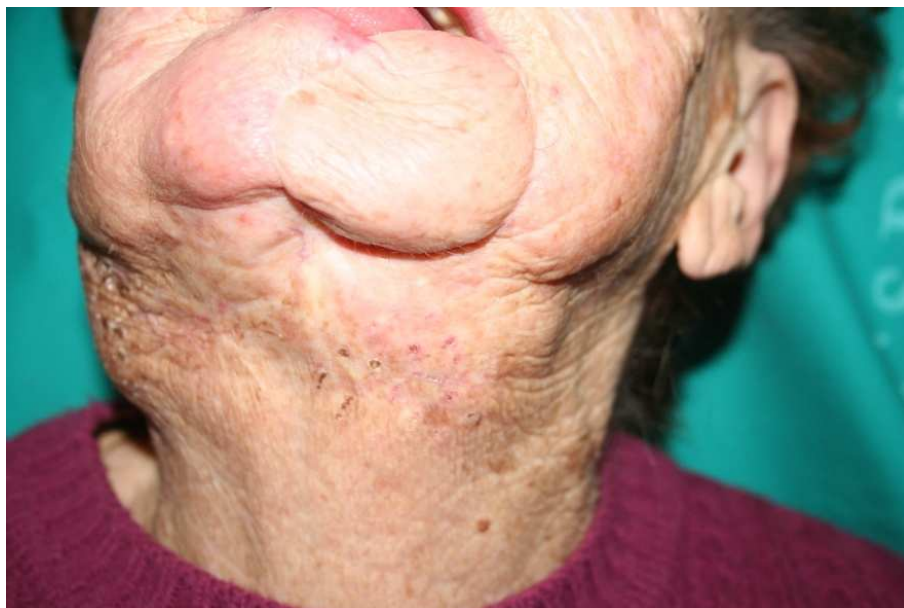**Figura 1. Aspetto istologico del carcinoma a cellule di Merkel.**



**Figura 2. Paziente dopo due mesi dal trattamento chirurgico. Recidiva di malattia.**



**Figura 3. Paziente dopo esecuzione di due trattamenti con ECT: riduzione dell'80% di volume della lesione.**



**Figura 4. Paziente a sedici mesi di follow-up: buon controllo locale di malattia.**

---

### ***Bibliografia***

1. Toker C. Trabecular carcinoma of the skin. *Arch Dermatol* 1972;105:107-110.
2. Eng TY, Boersma MG, Fuller CD et al. A comprehensive review of the treatment of Merkel cell carcinoma. *Am J Clin Oncol* 2007;30:624-636.
3. Pectasides D, Pectasides M, Economopoulos T. Merkel cell cancer of the skin. *Ann Oncol* 2006;17:1489-1495.
4. Eng TY, Boersma MG, Fuller CD et al. Treatment of merkel cell carcinoma. *Am J Clin Oncol* 2004;27:510-515.
5. Eisenhauer EA, Therasse P, Bogaerts J et al. New response evaluation criteria in solid tumours: revised RECIST guideline (version 1.1). *Eur J Cancer* 2009;45:228-247.
6. Marty M, Sersa G, Garbay JR et al. Electrochemotherapy- An easy highly effective and safe treatment of cutaneous and subcutaneous metastases: results of ESOPE (European Standard Operating Procedures of Electrochemotherapy) study. *EJC suppl* 2006;4:3-13.
7. Gilbert RA, Jaroszeski MJ, Heller R. Novel electrode designs for electrochemotherapy. *Biochim Biophys Acta* 1997;1334:9-14.
8. Domenge C, Orłowski S, Luboinski B et al. Antitumor electrochemotherapy: new advances in the clinical protocol. *Cancer* 1996;77:956-963.
9. Heller R, Gilbert R, Jaroszeski MJ. Electrochemotherapy: an emerging drug delivery method for the treatment of cancer. *Adv Drug Deliv Rev* 1997;26:185-197.
10. Gargiulo M, Moio M, Monda G et al. Electrochemotherapy: actual considerations and clinical experience in head and neck cancers. *Ann Surg* 2010;251:773.
11. Panje WR, Hier MP, Garman GR et al. Electroporation therapy of head and neck cancer. *Ann Otol Rhinol Laryngol* 1998;107:779-785.
12. Curatolo P, Mancini M, Clerico R et al. Remission of extensive Merkel cell carcinoma after electrochemotherapy. *Arch Dermatol* 2009;145:494-495.
13. Sersa G. The state-of-the-art of electrochemotherapy before the ESOPE study: advantages and clinical uses. *EJC suppl* 2006;4:52-59.
14. Mevio N, Bertino G, Occhini A et al. Electrochemotherapy for the treatment of recurrent head and neck cancers: preliminary results. *Tumori* 2012;98:308-313.
15. Landström FJ, Nilsson CO, Crafoord S et al. Electroporation therapy of skin cancer in the head and neck area. *Dermatol Surg* 2010;36:1245-1250.